Lane Medical Library

Über die in den Jahren 1889—1896 in der Erlanger Medicinischen Klinik behandelten Fälle von Perityphlitis.

Inaugural-Dissertation

zur

Erlangung der Doktorwürde

der

hohen medizinischen Fakultät

der

Friedrich-Alexanders-Universität Erlangen

vorgelegt von

Heinrich Landgraf,
approbirter Arzt
aus Kloster Heilbronn.

Tag der mündlichen Prüfung: 21. Juli 1896.

ERLANGEN.
K. b. Hof- und Univ.-Buchdruckerei von Fr. Junge (Junge & Sohn).
1896.

Die Frage der chirurgischen Behandlung der Perityphlitis stand in den letzten zehn Jahren stets in dem Vordergrund des ärztlichen Interesses. Die glänzenden Erfolge, die namentlich Sonnenburg mit Frühoperationen erzielte, führten in erster Zeit dahin, dass auch für die Perityphlitis lange Zeit der Satz: „ubi pus, ibi evacua" obenan stand und die Vertreter der radikalen chirurgischen Richtung jeder dieser intraperitonealen Eiterungen zu Leibe gehen wollten. Allmählich haben sich die Ansichten soweit geklärt, dass ein zu schnelles Operieren selbst von den Chirurgen nicht mehr für angezeigt gehalten wird.

In dem grossen Streite, der zwischen den Vertretern der inneren und chirurgischen Behandlung der Perityphlitis entbrannt war, zeigte es sich eben, dass Spontanheilungen doch häufiger eintreten als angenommen wurde. Die jetzige Ansicht geht dahin, dass die Resorption von geringen Mengen Eiter unter Zurückbleiben eines verkreideten Restes stattfinden kann. In der Mehrzahl der Fälle tritt jedoch ein viel günstigerer Ausgang ein, dadurch dass der Eiter in den Darm abfliesst, indem der kleine Abscess entweder durch die ursprüngliche Perforationsöffnung in den Processus vermiformis oder eine neue in den Darm entleert wird. Völlige Heilung durch Vernarbung kommt zustande. Die Entleerung des Eiters nach dem Darme ist also diejenige Heilungsart, die hauptsächlich die häufig günstigen Ausgänge herbeiführt. Da ich während meiner Koassistentenzeit auf der medizinischen

Klinik zu Erlangen öfters Gelegenheit hatte, diesen günstigen Heilungsvorgang zu beobachten, veranlasste mich mein hochverehrter Lehrer Herr Professor Dr. von Strümpell, die während der letzten sechs Jahre auf der medizinischen Klinik geheilten Fälle von Perityphlitis zu veröffentlichen.

Was den Beginn der Perityphlitis bei den mir zur Veröffentlichung überlassenen Fällen anlangt, so gab die Hälfte der Patienten in der Anamnese an, dass sie plötzlich mit Erbrechen erkrankt seien, während die übrigen, wenn auch nicht Erbrechen, so doch das Gefühl der Übelkeit hatten. Zu gleicher Zeit trat in elf Fällen Schüttelfrost auf. Mit dem Erbrechen stellten sich sofort heftige Schmerzen im Unterleibe ein, die bei der Hälfte der Patienten sich zwei bis drei Tage über den ganzen Unterleib erstreckten, worauf sie sich in der rechten Seite des Abdomens concentrierten; in zwölf Fällen waren dieselben von Anfang an in der Ileocoecal-Gegend lokalisiert, in zwei Fällen klagten die Patienten zuerst über Schmerzen in Nabelhöhe, einmal über Schmerzen in der Blasengegend. Bei der Mehrzahl der Patienten war dem Auftreten genannter Krankheitssymptome längere Zeit vorher Verstopfung vorausgegangen, bei fünf Patienten starker Durchfall; einmal führte übermässiger Genuss von Obst, zweimal Verkältung zum Eintritt der Perityphlitis. Bei einer kleinen Anzahl von Patienten war der Stuhlgang bis zum Tage der Erkrankung in Ordnung.

In fünf Fällen war schon früher eine Erkrankung an Perityphlitis vorausgegangen, in einem Falle erkrankte ein Mann, der bereits das erste Mal mit Erfolg operiert worden war.

Der Verlauf der Perityphlitis war in den weitaus meisten Fällen von nicht allzu langer Dauer und günstig, weil ganz offenbar ein Durchbruch des perityphlitischen Abscesses nach dem Darme hin stattfand. Eiter konnte zwar niemals im Stuhle nachgewiesen werden, doch hat dies nichts zu sagen, da ja

Eiter bei längerem Aufenthalte im Darme überhaupt weder makroskopisch noch mikroskopisch wahrnehmbar ist.

Die Temperatur kehrte in diesen Fällen plötzlich zur Norm zurück. Zu gleicher Zeit schwanden die sehr heftigen Schmerzen, die Patienten fühlten sich wohler, die Resistenz in der Ileocoecalgegend nahm bedeutend ab, um nach kurzer Zeit zu verschwinden. Ein charakteristisches Bild vom Durchbruch des perityphlitischen Abscesses nach dem Darme, verbunden mit kritischem Abfall der Temperatur, bietet namentlich der Fall Hauff.

Die Temperatur erreichte bei diesem Patienten an vier Tagen abends eine Höhe von 39,5 und 40,0. Trotzdem wurde mit der Operation gewartet, da das Allgemeinbefinden des Hauff gut war, ebenso der Puls.

Am fünften Tage fiel die Temperatur kritisch ab, die Resistenz in der Ileocoecalgegend verschwand. In den andern Fällen wies der Krankheitsverlauf keine so hohe Temperatursteigerung auf, doch war immer der Abfall der Temperatur bezeichnend.

Das Fieber zeigte einen remittierenden Charakter und bewegte sich zwischen 38,5 und 39,5.

Im Anschluss hieran die Reihe von Patienten, bei welchen die Perityphlitis so günstig verlief.

1. Jahnsmüller, Albin, 18 Jahre alt.

Am 18. Juni 1889 Stechen in der Ileocoecalgegend. Einige Tage vorher Stuhlgang diarhoisch. Kopfschmerzen. Mattigkeit.

Befund vom 15. Juni:

Abdomen: Rechts längs des Poupartschen Bandes gedämpfter Schall, deutliche Resistenz, nicht scharf abgrenzbar. Starke Sehmerzempfindlichkeit an dieser Stelle. Puls gut.

16. Juni.

Zustand unverändert. Temperatur zwischen 38,5 u. 39,8.

Vom 16—21 Juni schwankt die Temperatur zwischen 38,6 und 39,5. Befund bleibt derselbe.

22. Juni.

Temperatur kehrt zur Norm zurück. Meteorismus und Resistenz verschwinden vollständig. Keine Schmerzen. Fester Stuhl.

2. Stumpf, Johann, 20 Jahre alt.

Am 20. Febr. 1889 plötzliche Erkrankung mit stechendem Schmerz im Unterleib. Stuhl angehalten.

Befund am 21. Februar.

Abdomen in den mittleren Partieen leicht aufgetrieben. Percusionsschall rechts vom Nabel leicht gedämpft; diese Gegend schon bei geringem Drucke schmerzhaft. Am Abend hat die Schmerzempfindlichkeit und Dämpfung zugenommen.

Temperatur: morgens 38,2, abends 38,9.

Vom 21—24. Februar bleibt der Befund ziemlich der gleiche. Resistenz eher noch vermehrt.

Temperatur schwankt zwischen 37,9 und 38,2.

25. Februar: Normale Temperatur.

Keine deutliche Dämpfung mehr. Schmerzhaftigkeit gering. Resistenz in ganz geringem Masse noch vorhanden.

Von 27. Februar ab nichts mehr nachzuweisen.

3. Hünerkopf, Christian, 14 Jahre alt.

Sommer 1890 wurde Pat. wegen eines perityphlitischen Abscesses operiert. Am 1 März 1891 abends plötzliche Erkrankung mit starken Leibschmerzen, nachdem einige Tage lang der Stuhl verstopft war. Erbrechen.

Befund vom 5. März.

Temperatur 38,2, Puls kräftig, regelmässig.

Abdomen: sehr stark aufgetrieben. In den tief liegenden Teilen Dämpfung. Resistenz nicht nachweisbar. Ziemlich starke Schmerzhaftigkeit.

6. März.

Temperatur abends 38,5. Befund unverändert.

7. März.

Leib in den oberen Partieen aufgetrieben. Bauchdecken prall gespannt. Keine Resistenz nachzuweisen. Oberhalb der Symphyse 2 Finger breit Dämpfung.

Temperatur schwankt zwischen 37,9 und 38,1.

Vom 7.—11. März schwankt die Temperatur zwischen 37,8 und 38,1. Befund unverändert.

12. März.

Temperatur 36,3. Die Schmerzen haben bedeutend nachgelassen. Geringe Dämpfung in den unteren Partieen.

23. März.

Patient vollständig geheilt.

4. Walz, Georg, 18 Jahre alt.

12. August 1891 nachts plötzlich heftige Schmerzen im Unterleib, besonders rechts. Schwindel, Schüttelfrost, Erbrechen.

Befund am 15. August.

Temperatur schwankt zwischen 38,8 und 39,0. Puls kräftig, regelmässig.

Abdomen: leicht aufgetrieben. Auf Druck in die Ileocoecalgegend grosse Schmerzhaftigkeit. Geringe Resistenz. Schall in der Ileocoecalgegend etwas gedämpft.

16. August.

Temperatur zwischen 38,1 u. 38,2. Befund unverändert.

17. August.

Temperatur normal. Stuhl auf Klysma.

18. August.

Resistenz hühnereigross; nicht mehr schmerzhaft.

20. August.

Resistenz verschwunden.

5. Schmidt, Johann, 25 Jahre alt.

Am 14. Januar 1893 plötzlich stechende Schmerzen im Leib, die sich bis 16. Januar so steigerten, dass Patient die Klinik aufsuchte.

Befund vom 16. Januar:

Temperatur zwischen 38,5 u. 39,2.

Abdomen: nicht aufgetrieben. In der rechten Fossa iliaca eine zweifingerbreite Resistenz zu palpieren, Schall darüber leicht gedämpft. Druck auf diese Stelle schmerzhaft. Puls kräftig.

Von 15.—52. Januar schwankt die Temperatur zwischen 38,2 u. 38,5. Resisteuz wird weicher.

23. Januar.

Morgens normale Temperatur, nachdem am vorhergehenden Tage zweimal Stuhl harter Massen erfolgt war. Resistenz verschwunden. Palpation nicht schmerzhaft.

6. Tägen, Oskar, 23. Jahre alt.

Immer Neigung zu Verstopfung. Am 24. Februar 1893 plötzlich mehrmaliges Erbrechen, starke Schmerzen im Unterleib. Die Schmerzen wurden namentlich in der Nabelgegend immer stärker, so dass Patient am 27. Februar die Klinik aufsuchte.

Befund vom 27. Februar:

Temperatur 39,5. Puls rasch (120), von mittlerer Spannung.

Starker Meteorismus. In Nabelhöhe und rechts vom Nabel ein fünfmarkstückgrosser Bezirk von intensiver Dämpfung. Hier sehr grosse Schmerzhaftigkeit. Deutlicher Tumor nicht fühlbar.

28. Februar.

Temperatur zwischen 38,9 u. 39,4. Befund unverändert. Puls 120, etwas klein. Allgemeinbefinden gut.

1. März.

Temperatur zwischen 39,2 und 39,6.

Im ganzen Abdomen, das stark meteoristisch aufgetrieben ist, Schmerzhaftigkeit; am stärksten in der Nabelgegend. Puls 98, klein.

2. März.

Temperatur zwischen 38,5 u. 38,9. Befund unverändert. Kein Tumor, keine Dämpfung.

3. März.

Temperatur zwischen 37,8 u. 38,3, Keine Schmerzen bei ruhigem Liegen. Puls 70, voll.

Abdomen weniger meteoristisch aufgetrieben, viel weicher. Rechts noch Spannung. Nirgends eine umschriebene Resistenz, Schmerzhaftigkeit gering. Spontaner Stuhl, kein Eiter.

4. März.

Temperatur normal.

Abdomen weich. Rechts nur bei tiefer Palpation geringer Schmerz. Puls 60, voll.

5. März.

Abdomen weich, nirgends mehr schmerzhaft.

7. Winkelmann, Konrad, 24 Jahre alt.

Am 21. Juni 1894 Erkrankung mit Schüttelfrost, Erbrechen und schneidenden Schmerzen in der rechten Seite des Abdomens.

Befund vom 22. Juni.

Temperatur 38,5.

Abdomen nicht besonders aufgetrieben, weich, in Gegend des Nabels etwas nach unten und rechts sich erstreckend, geringe, wenn auch deutliche Resistenz; darüber Dämpfung. Ileocoecalgegend nicht deutlich resistent, auf Druck sehr schmerzhaft, geringe Schallverkürzung.

23. Juni.

Temperatur normal. Resistenz in der Nabelgegend nur noch ganz undeutlich; spontane Stuhlentleerung.

24. Juni.

Keine Restistenz mehr zu fühlen.

8. Mayer, Johann, 33 Jahre alt.

Am 10. Juli 1894 erkrankte Patient mit Kopfweh und Leibschmerzen. Stuhlgang war angehalten. Nach achttägiger Bettruhe Besserung, sodass Patient wieder drei Tage lang arbeitete. Am 21. Juli wieder Frost, Kopfweh, Müdigkeit. Schmerzen namentlich rechts. Stuhlgang verstopft.

Befund vom 1. August 1894.

Temperatur normal. Puls etwas verlangsamt, gespannt. Schmerzen in der Gegend der spina anterior des rechten Darmbeins. Keine Dämpfung oder Resistenz an genannter Stelle: Geringe Druckempfindlichkeit.

8. August.

Temperatur normal. Keine Veränderung.

11. August.

Abends Temperatur 37,9. Befund unverändert.

12. August.

Temperatur abends 38,1.

13. August.

Temperatur abends 39,2.

14. August.

Temperatur abends 39,5.

Ziemlich heftige Schmerzen an der schon erwähnten Stelle und in der Ileocoecalgegend. Schall in der Ileocoecalgegend deutlich gedämpft. An der Stelle der Dämpfung deutliche Resistenz. Puls beschleunigt (104), regelmässig, ziemlich kräftig. Kein Stuhl.

20. August.

Temperatur normal.

Schmerzen verschwunden. Resistenz gering. Zum ersten Male seit 13. August normaler Stuhl.

27. August.

Resistenz verschwunden.

9. Hopfenmüller, Heinrich, 22 Jahre.

Am 20. August 1894 abends Erkrankung mit Übelkeit, Schmerzen in der Ileocoecalgegend.

Befund am 21. August.

Abdomen wenig aufgetrieben. Selbst ganz geringer Druck in der Ileocoecalgegend sehr schmerzhaft. Schall hier deutlich verkürzt; nicht scharf abgrenzbare Resistenz fühlbar. Puls kräftig. Kein Stuhlgang.

22. August.

Temperatur normal.

Subjektives Wohlsein. Keine Schmerzen beim Liegen. Druck in die Ileocoecalgegend noch schmerzhaft. Deutliche Resistenz und Schallverkürzung.

28. August.

Nur noch undeutliche Resistenz. Spontane Stuhlentleerung.

10. September.

Resistenz verschwunden.

10. Ehrlinger, Nikolaus, 22 Jahre, Soldat.

Patient war schon im Jahre 1893 öfters wegen Schmerzen im Unterleib behandelt worden.

Am 8. August 1894 erkrankte derselbe mit Schmerzen in der Ileocoecalgegend. Appetit fehlte. Stuhlgang war schon längere Zeit verstopft.

Befund vom 11. August.

Temperatur 38,6. Puls kräftig, regelmässig.

Abdomen weich. In der Ileocoecalgegend abgrenzbare, kleinhandtellergrosse, starke Resistenz, auf Druck und spontan sehr schmerzhaft. Schall darüber gedämpft. Stuhlgang verstopft.

15. August.

Nachdem die Temperatur in den letzten Tagen zwischen 38,0 u. 38,6 geschwankt hatte, heute normale Temperatur. Geringe Schmerzen. Resistenz noch vorhanden.

21. August.

Normale Temperatur. Resistenz verschwunden. Keine Schmerzhaftigkeit mehr. Gestern spontaner Stuhl.

11. Brunnquall, Friedrich, 20 Jahre alt, Soldat.

Längere Zeit vor der Erkrankung Durchfall. Am 3. März 1895 erkrankt Patient mit Frost, Kopfweh, Leibschmerzen, die sich in den nächsten Tagen in der Ileocoecalgegend konzentrierten.

Befund vom 5. August 1895.

Temperatur 40,0.

Abdomen nicht aufgetrieben. In der Ileocoecalgegend leichte Resistenz. Bei Palpation deutliches Ileocoecalgurren: Palpation nicht besonders schmerzhaft. Stuhl verstopft. Puls kräftig.

6. August.

Temperatur zwischen 39,1 u. 40,1.

Rechts deutliche Schallverkürzungung in der Ileocoecalgegend.

7. August.

Temperatur zwischen 38,2 und 39,2.

Patient fühlt sich wohler. Resistenz geringer als bisher. Spontane reichliche Stuhlentleerung.

8. August.

Resistenz verschwunden. Temperatur normal. Mehrmals dünne, hellgelbe Stühle. Kein Eiter zu finden.

12. Füllmann, Sigmund, 23 Jahre.

Am 15. Juli erkältete sich Patient bei einer Felddienstübung. Nachmittags treten Durchfall und Schmerzen im Leibe auf, dazu Erbrechen und Kopfweh.

Befund vom 17. Juli 1895.

Temperatur 38,5.

Abdomen mässig aufgetrieben, Bauchdecken sehr gespannt. Palpation des Abdomens ergibt überall mässige

Schmerzhaftigkeit. Perkussionsschall in der Ileocoecalgegend verkürzt; diese selbst ungemein schmerzhaft bei Palpation. Puls regelmässig, kräftig. Stuhl angehalten.

18. Juli.

Temperatur zwischen 38,5 u. 38,7.

Auf Einlauf alte Kothmassen entleert. Befund der gleiche. Puls beschleunigt (100), regelmässig.

19. Juli.

Temperatur zwischen 37,2 und 37,9.

Schmerzhaftigkeit im Abdomen sehr gering.

20. Juli.

Temperatur zwischen 36,5 und 37,5.

Fünfmal spontal Stuhl. Schmerzhaftigkeit im Abdomen verschwunden. Resistenz nicht mehr nachweisbar.

13. Scheuerlein, Johann, 20 Jahre alt.

Am 31. Dezember 1895 erkrankt Patient mit starken Schmerzen in der Ileocoecalgegend. Stuhlgang nicht angehalten.

Befund am 1. Januar 1896.

Temperatur 39,5.

Abdomen flach. In der Ileocoecalgegend keine vermehrte Resistenz. Schall tympanitisch; bei stärkerer Palpation heftige Schmerzäusserung.

2. Januar.

Temperatur 39,5. Befund unverändert.

3. Januar.

Temperatur 37,8. Keine Änderung.

4. Januar.

Temperatur 37,1.

Abdomen nur noch ganz wenig in der Ileocoecalgegend schmerzhaft. Diese Schmerzhaftigkeit verschwindet in den nächsten zwei Tagen vollständig.

14. Staufer, Lorenz, 18 Jahre alt.

Am 11. Februar 1896 plötzliche Erkrankung mit Schmerzen in der Ileocoecalgegend. Erbrechen. Stuhl seit längerer Zeit verstopft.

Befund vom 22. Februar 1896.

Temperatur abends 39,5.

Abdomen in der Ileocoecalgegend deutlich vorgewölbt und sehr empfindlich.

23. Februar.

Temperatur abends 38,5. Gleicher Befund.

24. Februar.

Temperatur abends 38,2. Erbrechen. Puls kräftig, regelmässig. Gleicher Befund.

25. Februar.

Temperatur abends 37,9. Schmerzen zurückgegangen.

26. Februar.

Temperatur abends 37,9.

Leib aufgetrieben, auf Druck eine Stelle unterhalb des Nabels schmerzhaft. Puls regelmässig, kräftig.

27. Februar.

Temperatur abends 38,0.

Leib noch aufgetrieben, doch nirgends schmerzhaft.

28. Februar.

Temperatur normal.

Leib eingefallen. Spontan gut geformter Stuhl entleert. Nichts mehr nachzuweisen.

15. Bessler, Erhard, 22 Jahre.

Am 3. Juli morgens Erkrankung mit heftigen Schmerzen in der oberen Bauchgegend.

Temperatur 39,8.

Palpation der innerhalb des epigastrischen Winkels gelegenen Bauchgegend sehr schmerzhaft. Stuhl verstopft.

Befund vom 4. Juli 1896.

Rechte Bauchgegend sehr schmerzhaft bei Palpation. Dämpfung in der Ileocoecalgegend nicht nachweisbar. Kaum merkliche Resistenz zu fühlen.

Temperatur abends 39,7.

7. Juli.

Nachdem die Temperatur in den letzten beiden Tagen sich zwischen 37,5 und 37,9 bewegt hatte, nunmehr normale Temperatur. Ileocoecalgegend nicht mehr druckempfindlich, nichts mehr nachzuweisen.

16. Korbacher, Georg, 17 Jahre.

Am 4. Dezember 1895 erkrankte Patient plötzlich beim Aufstehen mit stechenden Schmerzen im Abdomen. Erbrechen. Am nächsten Tage Schüttelfrost und Konzentration der Schmerzen in der Ileocoecalgegend.

Befund am 4. Dezember 1895.

Temperatur 40,1.

Abdomen rechts von der Mittellinie und Blasengegend deutlich gedämpft; überall, namentlich in der Ileocoecalgegend, druckempfindlich.

5. Dezember.

Temperatur zwischen 39,0 und 39,5.

Rechts über dem Poupartschen Bande Dämpfung. Palpation und Perkussion sehr schmerzhaft. Keine Resistenz wegen der Spannung nachweisbar. Puls 105, regelmässig, kräftig.

6. Dezember.

Temperatur zwischen 38,2 und 38,5.

Kein abgrenzbarer Tumor, auch nicht in der Ileocoecalgegend nachzuweisen. Rechts von der Blasengegend vermehrte Resistenz.

10. Dezember.

Temperatur wie in den letzten Tagen zwischen 38,0 u. 39,0 schwankend. Schmerzen geringer. Keine Dämpfung mehr.

11. Dezember.

Temperatur normal: Annähernd normales Abdomen.

17. Büttner, Leonhard, 21 Jahre.

Ungefähr 4 Wochen vor der Erkrankung litt Patient an Verstopfung. Am 14. Juni 1896 erkrankte derselbe plötzlich unter Leibschmerzen. Es stellte sich Durchfall ein, abends Schüttelfrost. Schmerzen in der rechten Seite des Unterleibes, der auf Druck sehr empfindlich ist.

Befund von 15. Juni 1896.

Abdomen nicht gewölbt, nirgends deutliche Resistenz fühlbar. Palpation in der rechten unteren Bauchgegend schmerzhaft. Temperatur 39,5. Puls 120, regelmässig, kräftig.

16. Juni.

Temperatur zwischen 38,5 und 39,5.

17. Juni.

Nachdem in der Nacht sehr heftige Schmerzen im Leibe aufgetreten waren, heute morgen Abfall der Temperatur zur Norm. Befund unverändert.

18. Juni.

Schmerzen haben nachgelassen.

20. Juni.

Spontane Stuhlentleerung. Leib nirgends schmerzhaft, keine Resistenz zu fühlen.

In dem Falle Helm zeigte sich recht deutlich, wie selbst nach wochenlanger Dauer noch ein Durchbruch nach dem Darme mit vollständiger Heilung eintreten kann. Ohne dass sich eine wesentliche Besserung gezeigt hätte, war das Fieber bis zum 18. Krankheitstage auf eine Abendtemperatur herabgegangen, die 38,0 nicht überstieg. Am 19. Krankheitstage steigt das Fieber plötzlich wieder an, um am 24. Krankheitstage von 40,0 auf 37,6 kritisch abzufallen. Der Puls war in diesem Falle ebenfalls immer regelmässig und kräftig.

18. Helm, Peter, 17 Jahre alt.

Am 18. Januar erkrankt Patient mit diffusen Schmerzen im Unterleib, die sich Tags darauf mehr im unteren Teil des Abdomens konzentrierten. Kopfschmerzen, Schüttelfrost.

Befund vom 9. Januar 1896.

Temperatur morgens 39,0, abends 40,0.

Abdomen nicht vorgewölbt. In der Ileocoecalgegend eine handtellergrosse Stelle, die gedämpften Schall gibt und sehr schmerzhaft ist. Puls 90, regelmässig, kräftig.

11. Januar.

Temperatur 39,1 abends.

Lebhafte Schmerzempfindlichkeit rechts unten. Sonst der gleiche Befund.

Vom 18.—23. Januar niedrigere Temperaturen, nicht über 38,0.

25. Januar.

Temperatur 39,9.

Keine stärkere Resistenz. Bei tiefer Palpation in der Ileocoecalgegend Schmerzen. Puls 100, regelmässig, kräftig.

26. Januar.

Temperatur 39,4,

27. Januar.

Temperatur 39,9.

28. Januar.

Temperatur 40,2.

29. Januar.

Temperatur 40,0. Befund unverändert.

30. Januar.

Temperatur 37,6.

2. Februar.

Temperatur normal geblieben. Nichts mehr nachzuweisen.

Die weiter folgenden Fälle von Perityphlitis, die beobachtet wurden, gehören unter die Gruppe von Perityphlitiden, welche sehr oft recidivieren. Der Krankheits-

prozess nahm in diesen Fällen einen viel längeren Verlauf, indem der Tumor unter fortwährendem intermittierenden Fieber sich nur langsam verkleinerte und auch noch nach der Entlassung nachzuweisen war. Es kann diese Erscheinung nur daraufhin zurückgeführt werden, dass der Abscess sich nicht völlig in den Darm entleerte, wenn auch allmählich völlige Abkapselung eintrat. Wie die Erfahrung lehrt und wie auch vier der behandelten Fälle beweisen, kommen, wie schon oben gesagt, bei diesem Ausgang der Perityphlitis sehr häufig Recidive vor, was auch ganz erklärlich ist, weil ja leicht durch stärkere Bewegungen eine Zerreissung der Adhaesionen, welche die Abkapselung des perityphlitischen Abcesses herbeigeführt haben, stattfinden kann. Die Folge ist dann immer wieder der neuerliche Eintritt von Entzündung. Bei einigen Patienten war der Verlauf der Perityphlitis mit wochenlangen Temperaturerhöhungen verbunden. Dennoch wurde in allen Fällen im Hinblick auf den kräftigen, regelmässigen Puls und das gute Allgemeinbefinden mit der Operation gewartet, ausgehend von dem Grundsatze, dass man dem Patienten die Chancen, ohne Operation gesund zu werden, nicht nehmen dürfe.

19. Nützel, Johann, 20 Jahre.

Am 15. Mai 1889 erkrankt Patient mit schneidenden Schmerzen in der rechten fossa iliaca. Stuhlgang nicht verstopft.

Befund vom 17. Mai.

Temperatur 39,0.

Bauchdecken gespannt. In der fossa iliaca dextera von spina anterior superior bis zur Symphyse reichend eine etwa 3 Querfinger breite resistente Stelle zu fühlen, die auf Druck schmerzhaft ist. Der Perkussionsschall über dieser Stelle ist gedämpft. Stuhl angehalten. Puls regelmässig, kräftig (90).

19. Mai.

Temperatur zwischen 37,2 u. 38,3.

Die Resistenz in der fossa iliaca dextera deutlich abzugrenzen, anscheinend kleiner geworden. Auf leichten Druck zeigt sich Schmerzhaftigkeit.

20. Mai.

Temperatur zwischen 38,2 und 38,5.

Die Resistenz ist weniger gut abzugrenzen. Bei Druck starke Schmerzen.

21. Mai.

Temperatur zwischen 36,9 und 38,0.

Resistenz rechts unverändert. Subjektives Befinden ziemlich gut. Puls kräftig, regelmässig, 90.

22. Mai.

Temperatur 37,5 Keine Änderung.

25. Mai.

Temperatur zwischen 37,2 und 37,7.

Resistenz in der rechten fossa iliaca deutlich als rundlicher Tumor abzugrenzen.

26. Mai.

Temperatur schwankt zwischen 37,1 u. 38,3.

Tumor entschieden grösser; nach oben über Nabelhöhe reichend, nach links bis zur Mittellinie.

27. Mai

Temperatur zwischen 38,1 und 38,3. Keine Änderung.

28. Mai.

Temperatur normal.

Tumor entschieden kleiner geworden, die Dämpfung hat sich aufgehellt.

30. Mai.

Der Tumor weniger deutlich abzugrenzen. Die Schmerzhaftigkeit verschwunden. Perkussionsschall nur noch tympanitisch gedämpft.

3. Juni.

Tumor wieder etwas kleiner, deutlich zu fühlen.

4. Juni.

Tumor merklich verkleinert.

16. Juni.

Tumor noch zu fühlen.

30. Juni.

Bei der Entlassung Tumor noch deutlich zu fühlen.

20. Schlegel, Babette, 36 Jahre.

Am 28. Juli 1890 erkrankte Patientin mit Durchfall und Schmerzen im Leib, die sich später in der rechten Bauchgegend lokalisierten. Auftreten von Schüttelfrost und Erbrechen.

Befund vom 6. Juli 1890.

Temperatur zwischen 38,9 und 40,1.

Puls regelmässig, kräftig voll. Abdomen in den unteren Partien etwas vorgewölbt, bei Perkusion und Palpation rechts vom Nabel stark schmerzhaft. Deutliche Resistenz in der Ileocoecalgegend.

7. Juli.

Temperatur zwischen 39,1 und 39,9.

8. Juli.

Temperatur zwischen 38,5 und 40,1. Keine Änderung. Zwei spärliche Stühle.

9. Juli.

Temperatur zwischen 38,1 und 39,9.

10. Juli.

Temperatur zwischen 39,2 und 40,0.

Die Schmerzhaftigkeit erstreckt sich von der rechten Inquinalgegend bis zur Mittellinie.

11. Juli.

Temperatur zwischen 38,5 und 38,8.

12. Juli.

Temperatur zwischen 38,1 und 38,3.

13. Juli.

Temperatur zwischen 38,9 und 39,8.

Starker Meteorismus. Starkes Drängen nach unten. Leib im ganzen auf Druck nicht schmerzhaft, die Ileocoecalgegend mehr empfindlich. Puls regelmässig, kräftig, 90.

14. Juli.

Temperatur 37,5 und 38,1.

15. Juli.

Temperatur zwischen 37,0 und 37,8.

16. Juli.

Temperatur zwischen 36,9 und 37,5.

Deutliche Resistenz rechts.

17. Juli.

Temperatur normal.

Keine Schmerzhaftigkeit. Rechts noch deutliche Resistenz, die sichtlich kleiner geworden.

23. Juli.

Patientin wird entlassen, doch ist noch Resistenz zu fühlen.

21. Hertlein, Michael, 16 Jahre.

Am 2. Mai 1892 Erkrankung mit Leibschmerzen, Kopfweh, Schüttelfrost. Gegen Abend Konzentration der Schmerzen in der rechten unteren Seite des Abdomens. Stuhlgang vor der Erkrankung regelmässig.

Befund vom 4. Mai.

Temperatur schwankt zwischen 38,7 u. 39,7.

Abdomen: In der Ileocoecalgegend leichtes Resistenzgefühl; sonst Bauchdecken weich. Die Ileocoecalgegend schon bei geringem Drucke schmerzhaft, über derselben deutliche Dämpfung.

Puls regelmässig, kräftig, etwas beschleunigt (116).

5. Mai.

Temperatur zwischen 38,5 und 38,7.

In der Ileocoecalgegend umschriebene Druckempfindlichkeit und deutliches Resistenzgefühl. Umschriebener Tumor nicht zu fühlen.

6. Mai.

Temperatur zwischen 37,8 und 38,5.

Puls weniger frequent (100), kräftiger. Die Druckempfindlichkeit in der Ileocoecalgegend hat etwas nachgelassen.

7. Mai.

Temperatur zwischen 38,2 und 38,5.

8. Mai.

Temperatur zwischen 38,5 und 39,0.

9. Mai.

Temperatur zwischen 38,2 und 38,5. Keine Änderung.

10. Mai.

Temperatur zwischen 37,9 und 38,7.

11. Mai.

Temperatur normal.

Ileocoecalgegend wenig druckempfindlich; nur noch leichte Dämpfung nachzuweisen. Puls 60, regelmässig, kräftig.

17. Mai.

Resistenz noch vorhanden, aber weicher, nicht mehr druckempfindlich.

22. Wölfel, Georg, 20 Jahre.

Am 29. März 1894 erkrankt Patient mit Durchfall und Schmerzen in der rechten Seite des Unterleibes. Erbrechen.

Befund vom 1. April.

Temperatur 38,5.

Fossa illiaca dextera ziemlich schmerzempfindlich. Kein Tumor zu fühlen, nur eine Resistenz, die nicht umschrieben

ist. In der Höhe der spina anterior superior eine schärfer abgegrenzte, resistentere und schmerzempfindlichere Stelle zu fühlen. Percussions-Schall über der fossa iliaca dextera gedämpft.

Puls regelmässig, kräftig.

2. April.

Temperatur zwischen 37,9 und 38,7.

3. April.

Temperatur zwischen 37,5 und 38,3.

Die Dämpfung in der fossa iliaca dextera verschwunden, die resistente Stelle oberhalb derselben deutlich noch vorhanden und schmerzhaft.

5. April.

Temperatur zwischen 37,5 und 38,0.

6. April.

Temperatur zwischen 37,2 und 38,0.

7. April.

Temperatur zwischen 37,5 und 38,5.

Die resistente Stelle unterhalb der Lebergegend hat sich nach der Medianlinie zu verbreitert.

Kein Erbrechen.

8. April.

Temperatur zwischen 38,1 und 39,5.

9. April.

Temperatur zwischen 37,5 und 38,0.

Noch eine deutliche, abgrenzbare, gut handtellergrosse Partie unterhalb der rechten Lebergrenze zu fühlen.

Vom 9. bis 15. April bewegt sich die Temperatur zwischen 38,0 und 39,5.

Keine Veränderung.

15. April.

Temperatur zwischen 38,5 und 38,7.

Die Resistenz unterhalb des rechten Rippenbogens unverändert. Leichte Dämpfung über derselben.

16. April.

Normale Temperatur.

Immer noch Resistenz zu fühlen.

23. Roll, Heinrich, 22 Jahre.

Temperatur siehe Kurve.

Vor der Erkrankung hatte Patient acht Tage lang Schmerzen in der rechten Seite des Abdomens beim Gehen.

Am 22. Juli 1894 Hitze, Uebelkeit, Erbrechen. Die Schmerzen wurden stärker, der Leib aufgetrieben.

Befund vom 26. Juli 1894.

Temperatur zwischen 38,2 und 39,1.

Abdomen aufgetrieben.

Rechte Hälfte: Schall deutlich verkürzt. keine circumscripte Resistenz nachweisbar.

Die Dämpfung ist am ausgesprochensten in der Ileocoecalgegend; Bauchdecken straff gespannt, bei Druck schmerzhaft.

30. Juli.

Temperatur zwischen 37,6 und 38,6.

Temperatur während der letzten Tage lytisch herabgegangen. Heute keine Schmerzen.

Abdomen nicht mehr so stark aufgetrieben. Die rechte Seite ist deutlich noch gedämpft; keine circumscripte Resistenz zu fühlen. Puls regelmässig, kräftig.

3. August.

Temperatur zwischen 38,6 und 40,1.

Die Temperatur ist in der letzten Zeit staffelförmig angestiegen. Befund unverändert.

Angina catarrhalis.

6. August.

Normale Temperatur, nachdem am 4. August dreimal spontan Stuhlgang erfolgt war.

7. August.

Ansteigen der Temperatur von 37,3 auf 38,6. Keine nachweisbare Ursache.

Auf Druck ist das Abdomen nicht schmerzempfindlich. In den rechten Partieen des Abdomens immer noch kürzerer Schall, bei der Palpation ergibt sich eine geringe Resistenz.

5. September.

In der rechten Hälfte des Abdomens nur noch ganz geringe Resistenz.

24. Raster, Georg, 21 Jahre, Soldat.

Am 6. Juni 1894 verspürte Patient schneidende Schmerzen im Unterleib beim Exerzieren, die im Laufe des Tages immer stärker wurden. Erbrechen. Stuhl war angehalten.

Befund vom 9. Juni.

Temperatur 39,4.

Abdomen stark aufgetrieben. Die rechte Inguinalfurche verstrichen. Rechts vom musculus rectus abdomini bis zu einer Horizontalen, die vom Nabel ausgeht, die ganze Gegend stark infiltriert. Starke Resistenz zu fühlen, die auf Druck äusserst schmerzhaft ist, darüber leerer Schall. Die Percussion verursacht Schmerzen. Puls 90, regelmässig, kräftig.

10. Juni.

Temperatur zwischen 38,5 und 39.8.

Entleerung auf Klysma.

11. Juni.

Temperatur zwischen 38,0 und 39,5.

Resistenz stärker.

12. Juni.

Temperatur zwischen 38,5 und 39,2.

13. Juni.

Temperatur zwischen 38,6 und 40,5.

Keine Aenderung.

14. Juni.

Temperatur zwischen 40,0 und 39,6.

Spontan geformter Stuhl. Die Resistenz hat deutlich nachgelassen, die Schmerzhaftigkeit ist geringer geworden.

15. Juni.

Temperatur zwischen 37,6 und 39,3.

16. Juni.

Temperatur zwischen 38,2 und 37,5.

Spontaner Stuhl. Die Resistenz hat abgenommen. Patient fühlt sich wohler. Schall über der Resistenz tympanitisch gedämpft.

18. Juni.

Temperatur abends 38,0.

Vom 18.—20. Juni keine Temperaturerhöhung.

21. Juni.

Temperatur abends 38,3. Wieder Schmerzen rechts in der Ileocoecalgegend. Eine wurstförmige Resistenz zu fühlen.

22. Juni.

Temperatur zwischen 37,9 und 38,1.

23. Juni.

Temperatur zwischen 37,5 und 37,8. Auf Druck fast kein Schmerz in der Ileocoecalgegend.

30. Juni.

Temperatur bisher normal. Immer noch eine hühnereigrosse Resistenz, die druckempfindlich ist, in der Illeocoecalgegend zu fühlen.

28. Juli.

Nur noch geringe Resistenz zu fühlen.

14. August.

Eine geringe strangförmige Resistenz in der Ileocoecalgegend nachweisbar.

25. Gremer, Margarethe, 23 Jahre alt.

Am 2. Oktober 1894 spürte Patientin beim Erwachen aus dem Schlaf plötzlich Schmerzen im Abdomen, nachdem dieselbe am Abend zuvor in allzu reichlicher Weise Pflaumen genossen hatte. Die Schmerzen lokalisierten sich bald in der rechten Seite des Abdomens, Schüttelfrost und Erbrechen stellten sich ein. Der Stuhl war früher gewöhnlich angehalten.

Befund vom 3. Oktober.

Temperatur abends 39,8.

Abdomen mässig vorgewölbt. Die rechte Seite tritt mehr hervor als die linke. Rechts, oberhalb des Poupartschen Bandes leichte Schallverkürzung. Die rechte Seite des Abdomens überall, wenn auch gering, druckempfindlich. Die Schmerzhaftigkeit nimmt gegen die Ileocoecalgegend zu, und ist namentlich stark zwischen dem Poupartschen Bande und dem Darmbeine. Hier vermehrte Resistenz, namentlich oberhalb des Poupartschen Bandes gegen die Darmbeinschaufel zu.

Puls regelmässig, kräftig, 85.

4. Oktober.

Temperatur zwischen 39,1 und 40,1.

Puls 110, kräftig.

5. Oktober.

Temperatur zwischen 38,9 und 39,5.

Abdomen im ganzen stärker aufgetrieben. Ueberall mässiger Druckschmerz.

Puls 90, regelmässig, kräftig. Kein Kollapszustand.

6. Oktober.

Temperatur zwischen 38,0 und 39,0.

Allgemeinbefinden verhältnismässig gut. Bei ruhiger Lage mässige Schmerzen in der Nabelgegend. Leib meteoristisch aufgetrieben und druckempfindlich. In der Frühe einmal Erbrechen.

Puls 90, regelmässig, kräftig.

7. Oktober.

Temperatur zwischen 38,9 und 37,5.

8. Oktober.

Temperatur zwischen 38,5 und 39,5.

Einlauf, worauf zweimal Stuhl erfolgt.

9. Oktober.

Temperatur zwischen 39,1 und 39,5.

Die Resistenz des stark aufgetriebenen Leibes wechselt. Die Resistenz in der Ileocoecalgegend ist nicht scharf abgrenzbar. Kein Erbrechen.

10. Oktober.

Temperatur zwischen 38,5 und 39,0.

Die Spannung des Abdomens wechselt. Sonst keine Aenderung.

Puls regelmässig, kräftig, 95.

13. Oktober.

Temperatur zwischen 38,1 und 39,7.

In der Ileocoecalgegend unmittelbar oberhalb des Poupartschen Bandes immer noch sehr starke, doch mässig schmerzhafte Resistenz; über derselben gedämpfter Schall. Abdomen nicht mehr aufgetrieben und nicht mehr schmerzhaft.

16. Oktober.

Temperatur zwischen 37,5 und 38,3.

Das Abdomen hat ganz normale Wölbung. In der Ileocoecalgegend immer noch recht deutliche Resistenz, über derselben gedämpft tympanitischer Schall. Palpation ist nicht schmerzhaft. Einlauf.

18. Oktober.

Temperatur zwischen 37,5 und 38,2. Spontan geringe Entleerung geformter Fäcalmassen.

Abdomen: In der Ileocoecalgegend hat sich der Schall

entschieden aufgehellt. Palpation auch bei kräftigem Druck nicht schmerzhaft.

30. Oktober.

Seit sieben Tagen ist Patientin fieberfrei. Täglich Einlauf. Noch geringe Resistenz über dem Poupartschen Bande.

Der Fall Weggel erinnert in seinem Verlaufe an die früher eine so grosse Rolle spielende Typhlitis stercoralis d. i. Entzündung der Darmwand durch Druck stagnierender Kothmassen. Die Symptome der Typhlitis stercoralis: Verstopfung, spontane Leibschmerzen, Druckempfindlichkeit in der Ileocoecalgegend, Nachweis eines dem im Coecum steckenden Kothpfropfe entsprechenden Tumors, Fieber, sowie Besserung nach reichlicher Stuhlentleerung sind alle vorhanden. Leider sind aber diese sämtlichen Symptome auch allen anderen aufgeführten Perityphlitis-Fällen gemeinsam. Sie sind eben eine sekundäre Erscheinung der Perityphlitis, wie die operativen Befunde zeigten. Die Behandlung war demgemäss dieselbe wie bei Perityphlitis und ergab einen sehr schönen Erfolg.

26. Weggel, Christian, 23 Jahre.

Am 14. Juli 1894 erkrankt Patient mit Schmerzen oberhalb des Nabels. Am nächsten Tage stellen sich starke Schmerzen in der Ileocoecalgegend ein. Der Stuhl war seit zwei Tagen vor der Erkrankung verstopft.

Befund vom 16. Juli.

Temperatur zwischen 38,9 und 40,1. Abdomen weich, nicht besonders aufgetrieben.

Die Palpation ergibt:

Rechte Hälfte des Abdomens ziemlich schmerzempfindlich; besonders die mittleren und oberen Partieen. Die Ileocoecalgegend nur wenig schmerzempfindlich. In der rechten Hälfte des Abdomens mässige, doch deutliche Schallver-

kürzung, nach unten bis in Nabelhöhe, nach rechts bis zur Verlängerung der Mammillarlinie reichend. Ueber den übrigen Stellen des Abdomens namentlich über der Ileocoecalgegend tympanitischer Schall. Stuhlgang angehalten.

17. Juli.

Temperatur zwischen 38,5 und 39,1.

18. Juli.

Temperatur zwischen 38,7 und 39,6.

19. Juli.

Temperatur zwischen 38,5 und 39,8.

20. Juli.

Temperatur zwischen 38,9 und 39,5. Zustand leidlich. Puls regelmässig, kräftig, 90. Schmerzen im rechten Epigastrium. Abdomen nicht aufgetrieben. Ileocoecalgegend nicht schmerzhaft, gibt tympanitischen Schall. In der rechten Hälfte des Abdomens noch deutliche Resistenz und Schallverkürzung.

21. Juli.

Temperatur zwischen 38,0 und 39,1.

22. Juli.

Temperatnr zwischen 37,5 und 38,2.

23. Juli.

Temperatur zwischen 37,5 und 38,9. Seit den letzten Tagen ist die Temperatur lytisch herabgegangen. Resistenz noch vorhanden. Die Schmerzempfindlichkeit ist geringer. Puls regelmässig, kräftig, nicht beschleunigt.

29. Juli.

Seit den letzten vier Tagen wieder abends 38,0. Heute früh normale Temperatur. An oben genannter Stelle diffuse Resistenz, am stärksten unterhalb des rechten Rippenbogens.

Puls verlangsamt, regelmässig, kräftig. Stuhlgang in

den letzten Tagen angehalten, nachdem vor vier Tagen spontan Stuhl erfolgt war.

15. August.

Temperatur seit 29. Juli normal. Heute 38,3. Etwas mehr Schmerzen in der rechten Hälfte des Abdomens, doch gutes Allgemeinbefinden.

Puls mässig beschleunigt (104), regelmässig, kräftig.

16. August.

Temperatur normal.

Puls regelmässig, kräftig, verlangsamt.

1. September.

Rechte Hälfte des Abdomens immer noch resistenter als die linke, doch nicht mehr schmerzhaft.

Recidive von Perityphlitis.

27. Schäfer, Heinrich, 21 Jahre.

Im April 1892 erkrankte Patient an Blinddarmentzündung, die vier bis fünf Wochen dauerte. In der Ileocoecalgegend war damals ein hühnereigrosser Tumor zu fühlen.

Im September 1892 wiederholte sich die Erkrankung. Die Dauer betrug 6 Wochen, der Verlauf war ein milder.

Im November 1892 abermalige Erkrankung an Perityphlitis. Am 16. Juni 1893 erkrankte Patient wieder mit Schmerzen im Unterleib, die sich steigerten und in der Ileocoecalgegend sich konzentrierten. Erbrechen.

Befund vom 17. Juni.

Temperatur zwischen 38,5 und 38,6. Puls regelmässig, kräftig, 90. Abdomen aufgetrieben, gespannt. In der Ileocoecalgegend erhebliche Schmerzhaftigkeit. Eine Resistenz weder zu palpieren noch zu perkutieren.

18. Juni.

Temperatur zwischen 38,5 und 38,9. Die Schmerzen in der Ileocoecalgegend haben nachgelassen.

19. Juni.

Temperatur zwischen 37,6 und 38,2. Paralleler Abfall von Puls, Respiration und Temperatur. Abdomen weniger gespannt. Drei Finger breit unterhalb des Nabels und drei Finger breit rechts von der linea alba ist der Percussionsschall eine wenig verkürzt und vermehrte Resistenz nachzuweissen. Daselbst vermehrter Druckschmerz.

21. Juni.

Lytischer Abfall des Fiebers.

23. Juni.

Patient ist fieberfrei.

Bei ruhiger Lage dumpfer Schmerz an der Stelle der vermehrten Resistenz. Seifenklysma.

24. Juni.

Die Resistenz in der rechten fossa iliaca ist kleiner und weniger schmerzhaft geworden.

29. Juni.

Priessnitzscher Umschlag um das Abdomen. Klysma.

Unter den Umschlägen wird die Resistenz stärker, Schmerzen an der alten Stelle treten auf. Geringer Anstieg der Morgentemperatur.

2. Juli.

Patient fieberfrei.

In der Ileocoecalgegend eine circumscripte, gänseeigrosse Resistenz, die auf Druck schmerzhaft ist, nachzuweisen. Allgemeinbefinden gut.

23. Juli.

Vor einigen Tagen trat wieder ein kleines, abgekapseltes Exsudat im rechten, unteren Quadranten des Abdomens auf. Dasselbe war auf Druck mässig schmerzhaft.

Der Stuhl ist nicht beeinträchtigt. Massage verkleinert die resistente Stelle.

28. Derfuss, Christof, 30 Jahre alt.

Vierzehn Tage vor der Erkrankung hatte Patient über Verstopfung zu klagen. Am 9. November 1893 verspürte derselbe Schmerzen in der rechten Bauchseite. Am 11. November stellte sich Erbrechen ein, das sich in den nächsten zwei Tagen wiederholte. Patient fühlte sich matt und hatte Kopfschmerzen.

Befund vom 12. November 1893.

Temperatur 38,5.

Abdomen: nicht besonders aufgetrieben. Druck auf die Partieen rechts von der Medianlinie des Abdomens erzeugt Schmerz. Die Fossa iliaca dextera ist durch einen resistenten, harten, auf Druck schmerzhaften Tumor ausgefüllt, der sich scharf abgrenzen lässt und circa handflächenbreit ist. Der Tumor reicht bis an das Poupartsche Band. Ueber dem Tumor Dämpfung.

Puls nicht beschleunigt, regelmässig, kräftig.

13. November.

Temperatur schwankt zwischen 38,1 und 39,3.

Das Exsudat ist gegen die Medianlinie zu deutlich grösser geworden, nicht mehr so scharf abgrenzbar. Das übrige Abdomen vollkommen weich und schmerzfrei.

Rechte Fossa iliaca mehr vorgewölbt als die linke.

Puls 85, gespannt, regelmässig, kräftig.

14. November.

Temperatur zwischen 37,8 und 38,8.

15. November.

Temperatur abends 38,8.

Die Spannung des Abdomens hat sichtlich nachgelassen, ebenso auch die Auftreibung. Die Resistenz in der fossa

iliaca dextera reicht fast bis zur Medianlinie. Glycerin-Klysma.

17. November.

Temperatur normal.

Die Auftreibung des Abdomens ist verschwunden, die Resistenz in der fossa ilica dextera bedeutend zurückgegangen, auf Druck jedoch immer noch schmerzhaft.

20. November.

Patient befindet sich wohl. Immer noch Druckschmerzhaftigkeit und Resistenz in der fossa iliaca dextera.

2. Dezember.

Fossa iliaca dext. nur bei sehr starkem Druck schmerzhaft. Stuhlgang regelmässig.

Recidiv.

Am 16. Juni 1894 nachts Aufwachen wegen heftiger Schmerzen in der rechten Seite des Abdomens. Erbrechen.

Befund vom 16. Juni.

Temperatur 38,5.

Links vom Nabel eine fünfmarkstückgrosse, deutliche Resistenz fühlbar, die auf Druck ein wenig schmerzhaft ist. Die Ileocoecalgegend ist normal.

18. Juni.

Temperatur normal.

Die Resistenz links vom Nabel ist nicht mehr deutlich. Die Schmerzhaftigkeit ist auf Opium geschwunden.

25. Juni.

Temperatur während der letzten acht Tage normal.

Stuhlgang hie und da angehalten, sonst spontane Entleerung. Heute Abend 38,5.

Schmerzen im Leib, Uebelkeit. In der Mitte des Abdomens, rechts vom Nabel, eine kleine, undeutliche Resistenz,

ebenso 2 Finger breit unter dem rechten Rippenbogen in der Mammillarlinie. Abdomen nicht aufgetrieben. Puls etwas beschleunigt (100), kräftig.

26. Juni.

Temperatur zwischen 37,5 und 38,8.

27. Juni.

Temperatur zwischen 37,8 und 38,5. Die Schmerzen haben nachgelassen, die Resistenzen sind nicht mehr deutlich. Seifenklysma.

2. Juli.

Temperatur ist in den letzten Tagen zur Norm zurückgekehrt. Abdomen überall weich. Täglich Einlauf.

29. Nitsche, Ottomar, 30 Jahre.

Patient erkrankte mit einem unangenehmen Gefühl in der rechten Weichengegend und Erbrechen, worauf derselbe die Klinik aufsuchte.

Befund vom 20. April 1895.

Temperatur 39,0.

Puls beschleunigt (100), ziemlich klein.

Abdomen ist aufgetrieben, die Bauchdecken sind gespannt. Die Palpation in der Ileocoecalgegend ergibt eine deutliche Resistenz, die nach unten bis zur Schenkelbeuge, nach links bis drei Finger rechts von der linea alba, nach rechts bis zur Mammillarlinie reicht. Die Percussion über dieser Partie ergibt kurzen Schall. Der Stuhl ist angehalten.

21. April.

Temperatur zwischen 38,7 und 39,0. Erbrechen, sonst keine Aenderung.

22. April.

Temperatur zwischen 38,1 und 38,5.

23. April.

Temperatur normal.

Die Resistenz in der Ileocoecalgegend ist noch deutlich,

wenn auch geringer zu fühlen. Der Schall über der Resistenz ist tympanitisch gedämpft.

Puls 80, kräftig, regelmässig.

25. April.

Noch eine geringe Resistenz vorhanden, die auf Druck noch schmerzhaft ist.

29. April.

Immer noch eine geringe Resistenz nachzuweisen.

26. Mai

Resistenz verschwunden. Nach der Entlassung arbeitete Nitsche wieder. In der Ileocoecalgegend hatte derselbe immer einen unbestimmten, tiefsitzenden Schmerz. Der Appetit war schlecht, der Stuhl angehalten.

Am 11. Juni nachts erwachte der Patient plötzlich mit heftigen Schmerzen in der Ileocoecalgegend, die sich in kurzer Zeit über das ganze Abdomen ausbreiteten. Erbrechen und Schüttelfrost stellten sich ein.

Befund vom 11. Juni.

Temperatur 39,1.

Puls beschleunigt (104), kräftig. Abdomen ist in der mittleren Partie mässig aufgetrieben, bei Palpation schmerzhaft, besonders in der Ileocoecalgegend. Hier ist eine deutliche Resistenz und deutliche Schallverkürzung nachzuweisen.

12. Juni.

Die Temperatur ist kritisch abgefallen auf 37,1.

Das Abdomen stärker aufgetrieben. Die Resistenz in der Ileocoecalgegend ist mässig schmerzhaft.

Puls 90, regelmässig, kräftig.

14. Juni.

Temperatur zwischen 37,1 und 37,8. Puls 80, etwas klein, regelmässig. Die Dämpfung in der Ileocoecalgegend ist undeutlich, die Schmerzhaftigkeit dortselbst gering. Es erfolgt mehrmals Erbrechen. Auf Klysma wird geringer Stuhl entleert.

15. Juni.

Temperatur normal.

Puls 80, regelmässig, leidlich kräftig. Das Abdomen ist geringer aufgetrieben. Patient klagt über Schmerzen in der linken Seite, die quer über das Abdomen ausstrahlen.

Am 16. und 17. Juni erfolgen auf Klysmata reichliche Entleerungen.

Am 18. und 19. Juni abendliche Temperatursteigerungen von 38,0. Im Abdomen nirgends eine abnorme Resistenz nachzuweisen, überall tympanitischer Schall. Die Ileocoecalgegend ist nicht schmerzhaft. Stuhl normal.

22. Juni.

In den letzten Tagen andauernd abendliche Temperatursteigerungen von 38,0 u. 38,1.

Allgemeinbefinden zufriedenstellend; Patient klagt über geringe Schmerzen in der Ileocoecalgegend. Stuhl erfolgt hie und da spontan, sonst Klysma.

4. Juli.

Die Temperatur ist seit zehn Tagen normal. Keine Resistenz oder Dämpfung mehr nachweisbar.

30. Lindner, Friedrich, 19 Jahre, Soldat.

Patient war bereits im 13. Lebensjahre an Blinddarmentzündung erkrankt. Seit dieser Zeit litt derselbe an Verstopfung.

Patient hatte vor der Aufnahme ins Lazareth acht Tage lang Schmerzen im Leib, die allmählich stärker wurden und sich namentlich in der rechten Bauchseite konzentrierten.

Nach zehntägiger Behandlung mit Klysmata machte Patient wieder Dienst.

Am 29. April stellten sich wieder stechende Schmerzen in der rechten, unteren Bauchseite und Erbrechen ein. Patient klagt über Kopfschmerz und Mattigkeit.

Vom 30. April an war der Stuhl sehr hart.

Befund vom 1. Mai 1894.

Temperatur 39,1.

Puls 90, kräftig, regelmässig. Im Bereich der Ileocoecalgegend deutliche Resistenz und Dämpfung nachzuweisen. Pat. klagt über starke Schmerzen in der Ileocoecalgegend. Die Palpation in dieser Gegend sehr schmerzhaft.

2. Mai.

Temperatur zwischen 38,0 und 38,7. Puls 80, regelmässig, kräftig. Die Schmerzen haben nachgelassen, Resistenz und Dämpfung sind noch vorhanden.

3. Mai.

Temperatur zwischen 37,7 und 38,0. Dämpfung und Resistenz sind noch vorhanden, nirgends Druckempfindlichkeit. Einlauf.

4. Mai.

Temperatur normal.

Dämpfung und Resistenz nur noch undeutlich, keine Druckempfindlichkeit, reichlicher Stuhl.

5. Mai.

Dämpfung und Resistenz verschwunden. Noch längere Zeit zeigt sich bei geringen Anstrengungen Spannungsgefühl.

Die Therapie richtete in allen diesen Fällen von Perityphlitis ihr Hauptaugenmerk auf vollkommene Bettruhe und Entziehung jeglicher Art von Nahrung selbst für längere Zeit, um Bewegung oder eine grössere Füllung des Darmes sowie Erbrechen möglichst zu verhüten. Um den meist sehr heftigen Durst zu mildern, wurden Eisstückchen verabreicht. Aeusserlich wurde das Auflegen eines Eisbeutels auf die kranke Stelle angeordnet, was den Patienten gewöhnlich Erleichterung verschaffte.

Abführmittel waren, auch nachdem die entzündlichen Erscheinungen nachgelassen hatten, ausgeschlossen. Klysmata

wurden oft angewendet; jedoch immer erst nach Verlauf von 5—6 Tagen und zwar dann, wenn längere Zeit die Verstopfung angedauert hatte, ein Kotztumor nachgewiesen war und Fiebersteigerungen, sowie peritonitische Reizerscheinungen fehlten.

Im Vordergrund stand die Behandlung mit Opium, nicht nur um den Schmerz zu lindern, sondern auch um den Darm lahm zu legen oder doch die peristaltischen Bewegungen so herabzusetzen, dass die Bildung von Adhaesionen erleichtert und schon gebildete Adhaesionen vor Zerreissung geschützt wurden.

In der Darreichung ging man von dem Grundsatze aus, nicht mit kleinen, sondern grossen Dosen Opium zu arbeiten. Die Patienten mit leichteren Symptomen bekamen durchschnittlich 60—80 gutt. tinct. Op. täglich, die mit schwereren oft bis zu 140 gutt. Bei der Dosierung war immer die Höhe des Fiebers sowie das Verhalten der spontan auftretenden, kolikartigen Schmerzen massgebend. Trotz der grossen Dosen Opium trat in vielen Fällen doch spontan Stuhl ein.

Bei der Entlassung wurde den Patienten immer eingeschärft, auf möglichst geordneten Stuhl zu sehen und sich vor allzu starken Bewegungen zu hüten.

Zum Schlusse meiner Arbeit sei es mir gestattet, meinem hochverehrten Lehrer Herrn Prof. Dr. von Strümpell für die Anregung zu dieser Arbeit und die Ueberlassung des Materials meinen aufrichtigen Dank auszusprechen.

Litteraturangaben.

1. Verhandlungen des Kongresses für innere Medizin. Herausgegeben von Dr. E. Leyden, Geh. Med.-Rat u. o. ö. Professor der I. med. Klinik zu Berlin und Dr. Emil Pfeiffer, San.-Rat in Wiesbaden, ständigem Sekretär des Kongresses. Dreizehnter Kongress. Gehalten zu München v. 2.—5. April 1895. III. Ueber die Pathologie und Terapie der Typhlitiden. Erstes Referat von Professor Sahli (Bern). Wies-baden, Verlag von J. F. Bergmann 1895.
2. Handbuch der speziellen Therapie innerer Krankheiten, herausgegeben von Dr. F. Penzoldt, Professor in Erlangen und Dr. R. Stintzing, Professor in Jena.
3. Pathologie und Therapie der Perityphlitis. (Appendicitis simplex und Appendicitis perforativa) von Dr. Ed. Sonnenburg. A. o. Professor der Chirurgie an der Universität in Leipzig. Leipzig 1894. Verlag von F. C. W. Vogel.

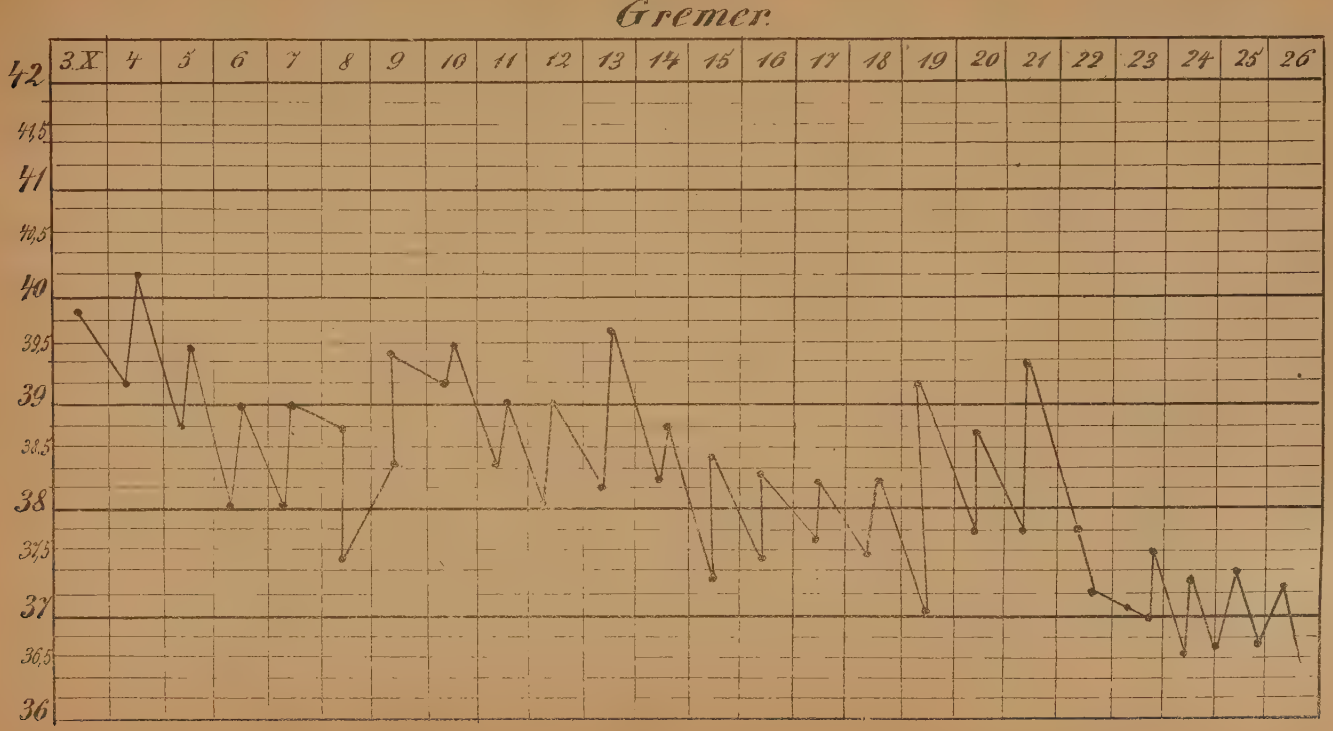
Gremer.
3.X
4
5
6
7
8
9
10
11
12
13
14
15
16
17
18
19
20
21
22
23
24
25
26
42
41,5
41
40,5
40
39,5
39
38,5
38
37,5
37
36,5
36

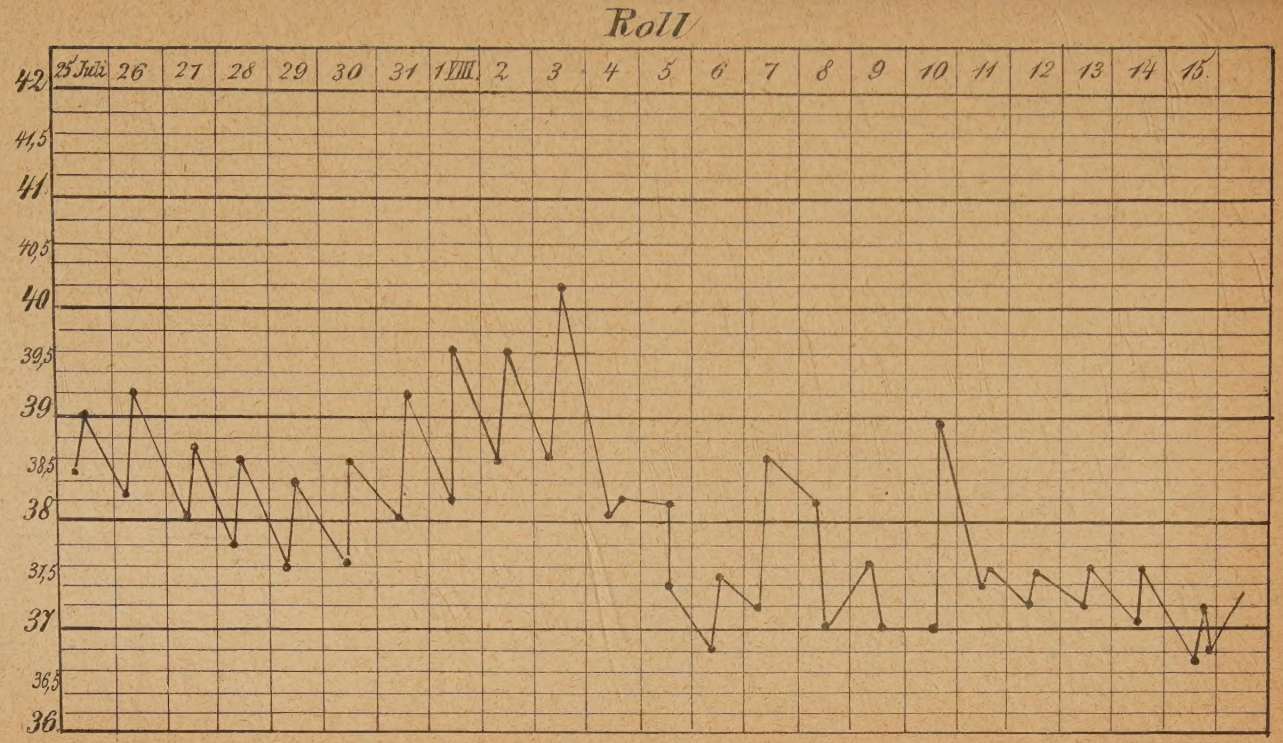
Roll
25 Juli
26
27
28
29
30
31
1 VIII
2
3
4
5
6
7
8
9
10
11
12
13
14
15
42
41,5
41
40,5
40
39,5
39
38,5
38
37,5
37
36,5
36

Hauff.

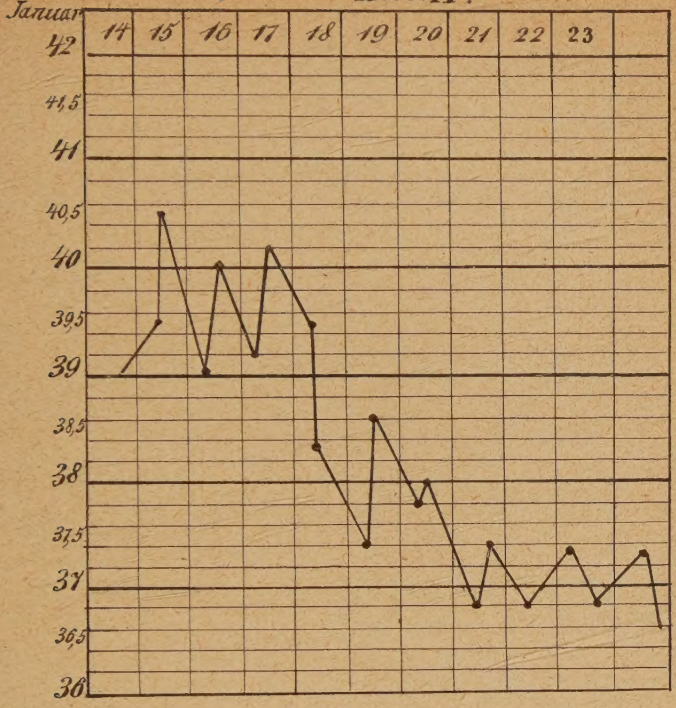
Januar
14
15
16
17
18
19
20
21
22
23
42
41,5
41
40,5
40
39,5
39
38,5
38
37,5
37
36,5
36